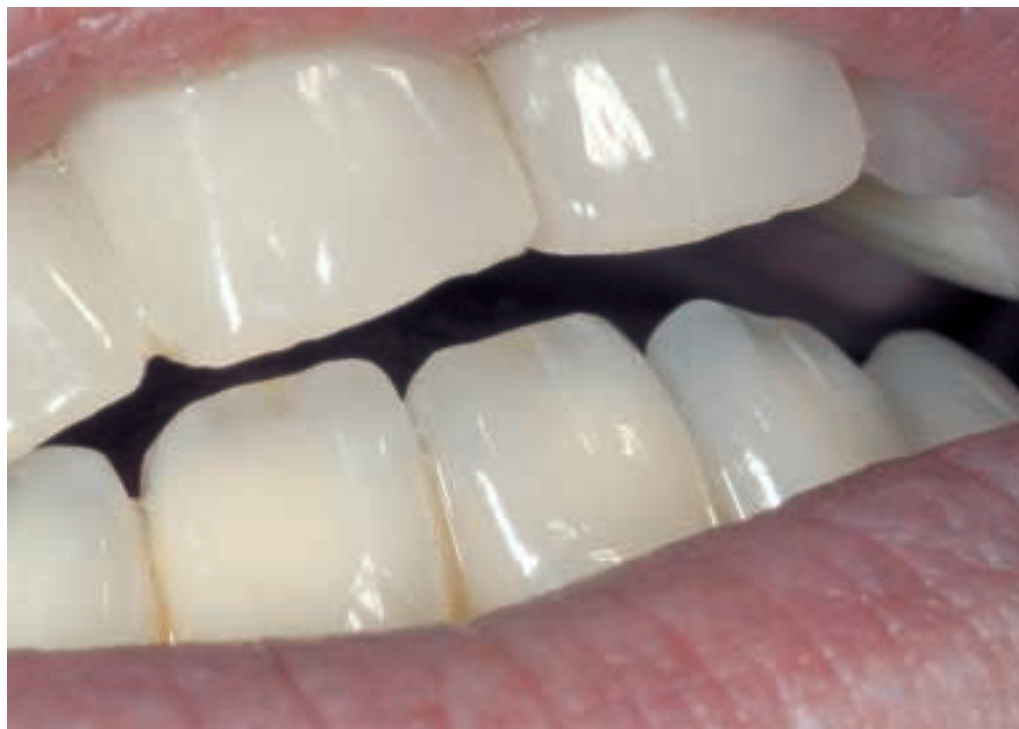

Ästhetisch – funktionell – biokompatibel – Implantatgestützter Zahnersatz aus Zirkondioxid

Prof. Horst Koinig MDT

Abb. 1:
Harmoni-
sche
Gestaltung
in Form
und Farbe.



Indizes: Backward planning, Teamarbeit, wi.tal, individuelles Zirkonoxid-Abutment, Ästhetik, CAD-Design, Zeno Tec-System, Implantatplanungssoftware, Bohrschablone, Bearbeitung, Zahnfarbe, Befestigung

Ästhetik in Perfektion – Gepflegte Zähne und ein schönes Lächeln liegen noch immer auf Platz 1 der Attraktivitätsmerkmale. Dank neuer, wissenschaftlich erprobter Verfahren und High-Tech-Werkstoffe ist heute der Wunsch des Patienten nach schönen Zähnen bis ins hohe Alter realisierbar. Im vorliegenden Fall einer 45-jährigen Patientin wurde nach der Erstuntersuchung und eingehenden Analyse der Ausgangssituation gemeinsam mit ihr eine OK-/UK-Totalrestauration mit implantatgestütztem Zahnersatz aus Zirkonoxid als Behandlungsmethode festgelegt. Unter Einsatz von Zirkoniumoxid als Gerüstmaterial konnte ihr Wunsch nach einem absolut biokompatiblen Werkstoff erfüllt werden.

Backward planning ist obligatorisch in der Ästhetik, wie bei jeder zahnmedizinischen und zahntechnischen Arbeit: Dabei ist der erste Schritt die Erfassung des Ist-Zustandes. Schritt zwei ist die gemeinsame Festlegung des Zielbildes, Schritt drei die Planung der Behandlungsschritte, die ähnlich einem Puzzle schließlich zum Ergebnis, dem geplanten Zielbild führen.

In diesem Zusammenhang ist neben dem Team Zahnarzt/Zahntechniker die Geduld ein wichtiger Baustein zum Erfolg. Die „schnell und billig“-Zahnheilkunde und Werbung à la „schöne Zähne in 2 Sitzungen“ entsprechen für den überwiegenden Teil der Patienten nicht der Wahrheit.

Ausgangssituation - Erfassung

Die ästhetisch und funktionell völlig unbefriedigende Ausgangssituation dokumentiert Abbildung 2.

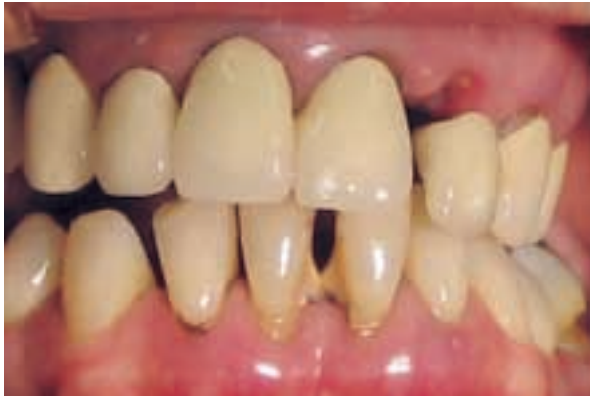

Abb. 2: Die unbefriedigende Ausgangssituation.

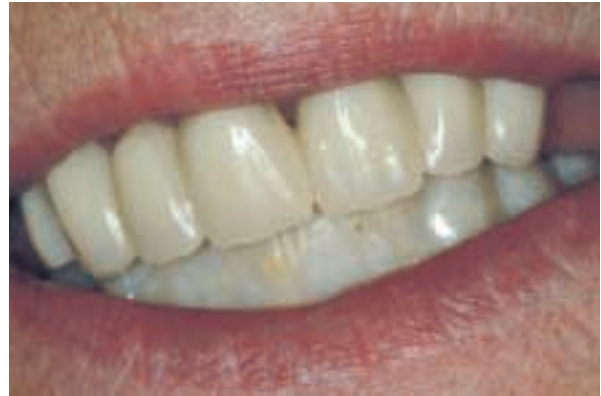

Abb. 3: Provisorische OK-Versorgung.

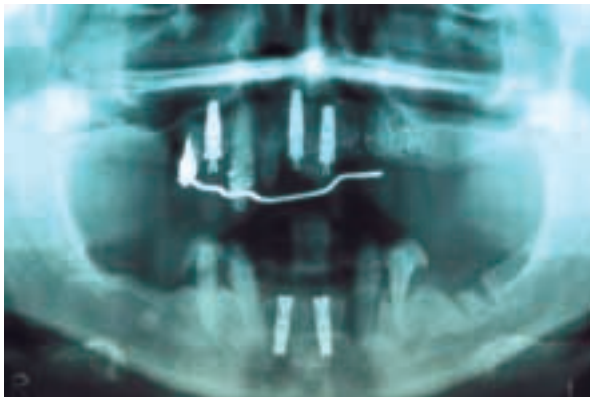


Abb. 4: OPG nach Insertion der beiden wi.tal-Implantate in regio 31 und 41.

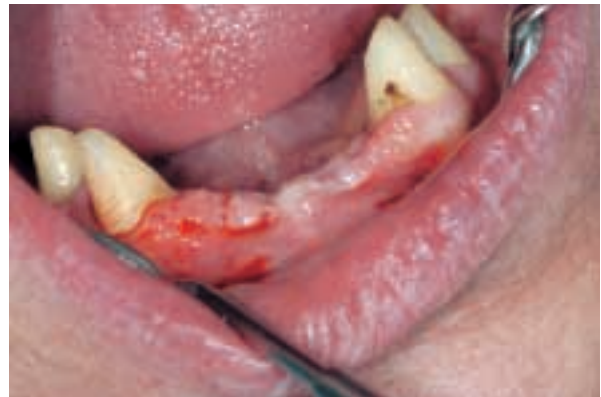

Abb. 5: Eingehheilte Implantate.

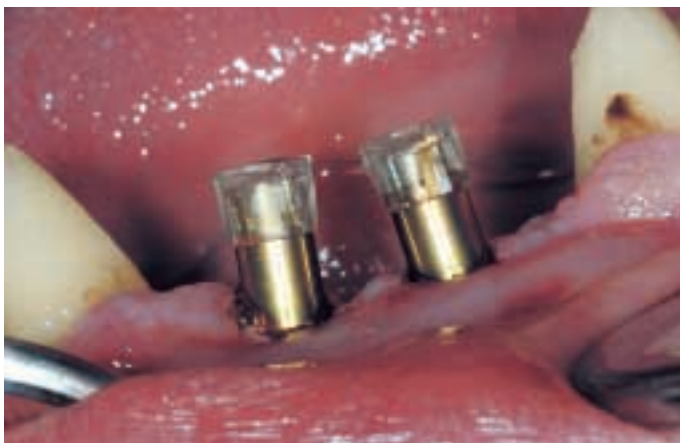

Abb. 6: Vorbereitung der Abdrucknahme.

In der ersten Behandlungseinheit wurden der Patientin der vorhandene Zahnersatz entfernt und die Zähne regio 22, 23, 24 und 17 extrahiert.

Die Extraktionsalveolen wurden mit β -TCP (Ostim) augmentiert und mit einem festsitzenden Provisorium sofort versorgt (Abb. 3). Die weiteren Behandlungsschritte umfaßten die Extraktion der Zähne regio 31, 32, 36, 41, 42 und 48. Auch in diesem Fall wurden die Extraktionsalveolen mit β -TCP augmentiert,

und es wurde ein Provisorium eingesetzt. Es folgte die Extraktion der Zähne 11 und 21.

Im selben Behandlungsschritt wurde in regio 11, 21 und 14 mit Sofortbelastung implantiert, eine Woche später wurden 2 wi.tal Implantate (Wieland, Pforzheim) in regio 31 und 41 (Abb. 4) gesetzt und der Unterkiefer durch ein pfeilgetragenes Provisorium (Abb. 3) versorgt.

Auch die längste Reise beginnt mit dem ersten Schritt...

Regelmäßige Kontrolluntersuchungen während der Einheilzeit verliefen ohne Befund (Abb. 5), und die beiden wi.tal Implantate (\varnothing 3,5 mm, Länge 13 mm) konnten nach 3 Monaten freigelegt werden. Nach der Positionierung der Abdruckpfosten (Abb. 6) wurde der Abdruck genommen.

Im Labor wurde nun das Arbeitsmodell hergestellt und die Titanbasen für CAD/CAM korrekt positioniert. Um das mögliche Höchstmaß an Ästhetik zu erreichen, wurde bereits bei der Planung festgelegt, daß anstelle der Titan-Abutments individuell gefräste



Abb. 7
(links):
Gefrästes
Abutment in
der Disk.



Abb. 8
(rechts): Her-
ausgetrenntes
Abutment
(unbearbeitet)

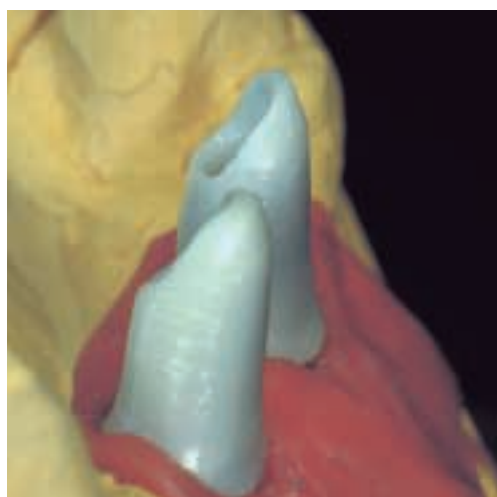


Abb. 9: Fertig
ausgearbeite-
tes Abutment
am Modell.

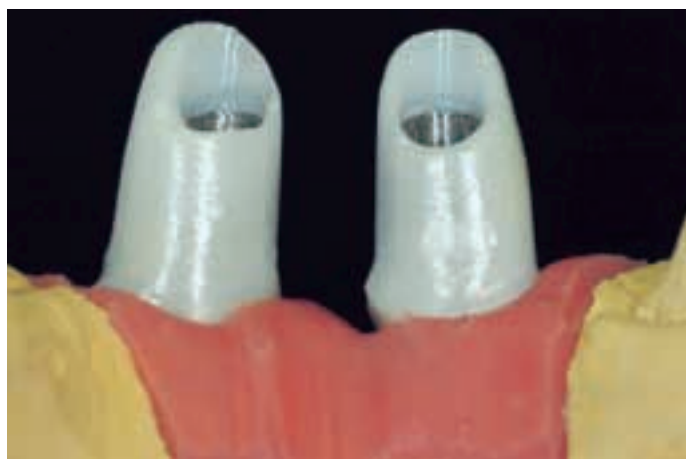

Abb. 10: Abutments von lingual.

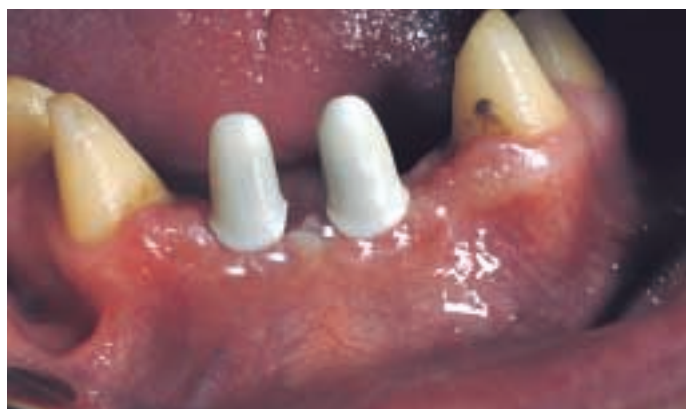

Abb. 11: Einprobe der Zirkonoxidabutments.

Zirkonoxid-Abutments verwendet werden. Der Vorteil dieses Entschlusses liegt auf der Hand: Zum Einen handelt es sich bei Zirkonoxid um einen absolut biokompatiblen Werkstoff mit hervorragenden physikalischen Eigenschaften, zum anderen ist dieser Werkstoff einmalig in Bezug auf die Forderung nach einer harmonischen weiß-roten Ästhetik.

Von der Überlegung zum Resultat

Um die individuellen Abutments aus Zirkonoxid zu fräsen, müssen sie vom Scanner des Zeno Tec-Systems (Wieland, Pforzheim) erfaßt werden können, d.h. sie müssen mit einem scanfähigen Wachs manuell modelliert werden.

Der Scanvorgang selbst dauert nur wenige Minuten. Im Anschluß daran kann das individuelle Abutment mit dem CAD-Modul Dental-Designer rasch und problemlos am Bildschirm konstruiert und individualisiert werden.

Der anschließende Fräsvorgang (Abb. 7 und 8) erfolgt vollautomatisch. Das Abutment wird nur noch einem Sinterprozeß unterzogen und bei Bedarf minimal nachbearbeitet. Bei einer Nachbearbeitung von Zirkonoxid ist unbedingt darauf zu achten, daß nur mit geringem Druck und vor allem mit Wasserkühlung gearbeitet wird, um Mikrorißbildungen im Gerüst zu vermeiden (Abb. 9 und 10). Als Schleifkörper für die Nachbearbeitung von Zirkonoxidgerüsten scheint uns die Pro-

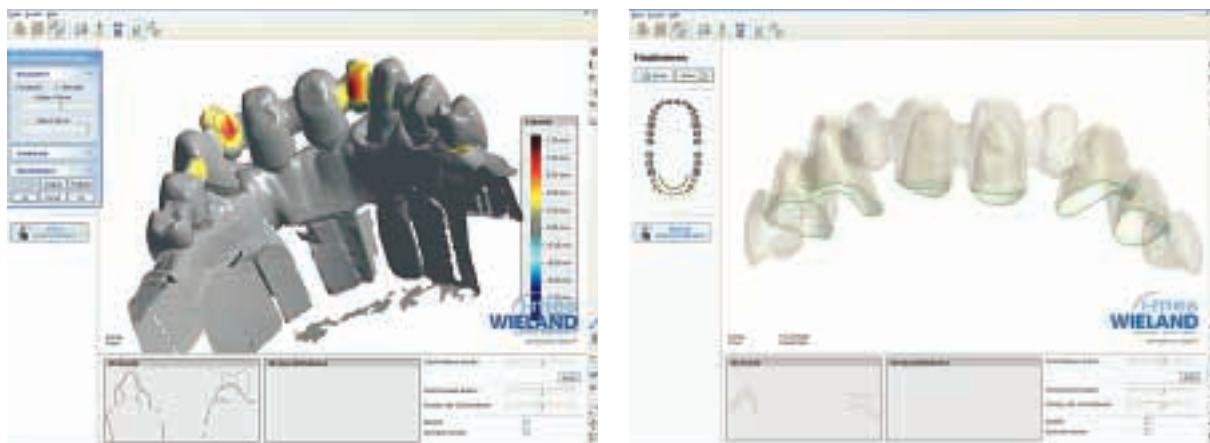


Abb. 12 und 13: Screenshot der Konstruktion.

Die optimale Präparationsform für CAD/CAM-gestützte Arbeiten ist die Hohlkehlpräparation.

duktlinie der Firma NTI-Kahla als besonders geeignet. Die hervorragende Qualität und lange Standzeit der verwendeten Schleifkörper rechtfertigen unsere Überzeugung.

Die Zirkonoxid-Abutments werden nun mit der Titanbasis verklebt. Wir verwendeten dazu Panavia F 2.0 White. Dieser universelle Kunststoffzement unterscheidet sich positiv durch seinen speziellen Aushärtemechanismus von anderen dualhärtenden Materialien: Die Aushärtung beginnt erst beim Kontakt zwischen zwei Flächen und härtet dann in 60 Sekunden aus. Zudem bietet das Material die Option der direkten Lichthärtung in 20 Sekunden.

In unserem Fall wurde eine definitive Aushärtezeit von ca. 24 Stunden eingehalten, um jedes Risiko einer Lockerung oder Lösung der Verbindung Titanbasis/Zirkon auszuschließen.

Die Einprobe der individuell gefrästen Zirkonoxid-Abutments veranschaulicht die Vorteile der Verwendung dieses Materials: Durch die weiße, leicht transluzente Farbe gibt es keine gräulichen Verschattungen im Bereich der Gingiva, wie sie oft bei Titan-Abutments zu beobachten ist. Diese Verschattungen – speziell im Frontzahnbereich – wirken sich in weiterer Folge negativ auf das ästhetische Gesamtbild der Restauration aus (Abb. 11). Mit der Einprobe der Abutments wurden nun die Vorbereitungen für die Abdrucknahme getroffen, auf der die CAD/CAM-gefertigte Vollkeramikbrücke basiert.

Die optimale Präparationsform für CAD/CAM gestützte Arbeiten ist die Hohlkehlpräparation. Je exakter und ausgeprägter

diese Form der Präparationsgrenze angelegt wird, umso präziser wird der Randschluß zwischen Zahn und künstlicher Krone sein.

Eine exakte Modellherstellung anhand des gewonnenen Abdrucks ist für eine präzise CAD/CAM-Arbeit unabdingbar. Ist dies geschehen, so ist der nachfolgende Scanvorgang rasch abgeschlossen und die „virtuelle“ Kompetenz des Zahntechnikers – oder in diesem Fall „Operators“ – kommt zum Tragen. Die Modellierung der Brücke (Abb. 12 und 13) mit der Software-Komponente Dental Designer des Zeno Tec-Systems ermöglicht die rasche und vor allem sichere und fehlerfreie Konstruktion jeglicher gewünschten zahntechnischen Lösung.

Softwareimmanente Kontroll- und Warnmechanismen verhindern Grenzwertüberschreitungen, die die Stabilität einer Konstruktion gefährden würden. Das Design und die Positionierung der Verbinder zwischen den einzelnen Brückenelementen ist frei modellierbar, selbstverständlich unter der Einhaltung genau definierter Schwellenwerte. Zwischenglieder stehen in einer gesonderten Bibliothek zur Verfügung und können in wenigen Arbeitsschritten individualisiert werden.

Die bisherigen Erfahrungen mit dem CAD/CAM-System Zeno Tec sind sehr positiv. Das Feedback der Zahnärzte und Patienten rechtfertigt zusätzlich die Entscheidung für dieses System. Die Präzision der gefrästen Konstruktionen und die Qualität des nach dem Xawex-Verfahren hergestellte, kaltsostatisch gepreßte Zirkondioxid sind für uns und unsere Kunden eine sichere Basis,

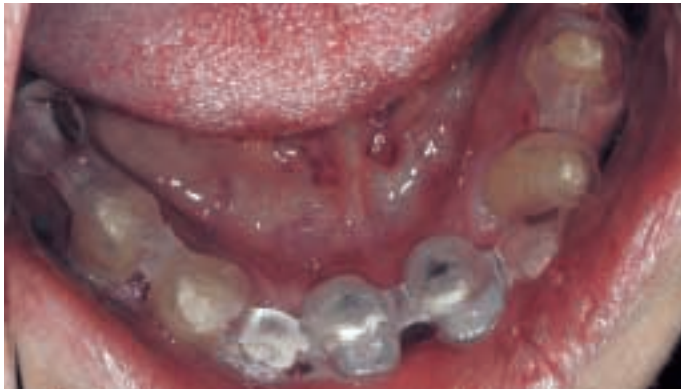

Abb. 14: Einprobe des PMMA-Gerüsts.

den Patienten vollkeramischen Zahnersatz in jeder gewünschten Form anbieten zu können. Im konkreten Fall wurde nun – bevor das Gerüst aus Zirkonoxid geätzt wurde, ein „Probedurchgang“ mit einem PMMA-Gerüst gefahren, um die Exaktheit der Konstruktion zu kontrollieren (Abb. 14 und 15).

Die Einprobe des PMMA-Gerüsts verlief zur vollsten Zufriedenheit, es waren keinerlei Änderungen an der Konstruktion nötig, und das 10-stellige Gerüst konnte nun aus einer Zirkonoxid-Disk geätzt und anschließend gesintert werden (Abb. 16 und 17).

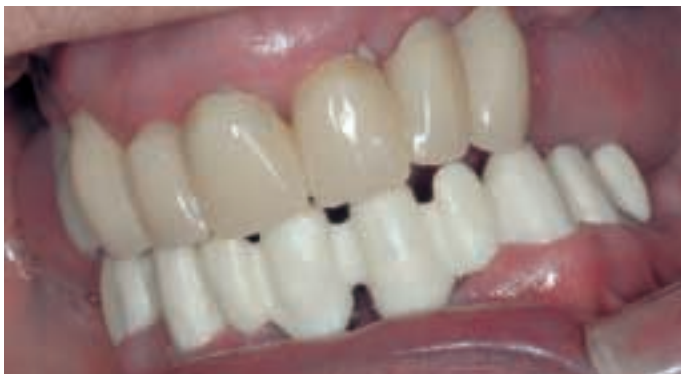

Abb. 16: Einprobe des Zirkonoxid-Rohgerüsts.

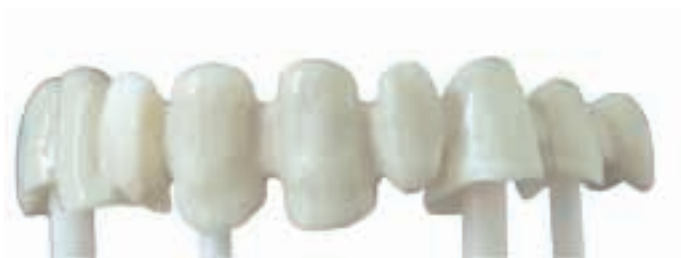

Abb. 18: Gerüst nach dem Linerbrand.



Abb. 15: Detailaufnahme des PMMA-Gerüsts.

Die Paßgenauigkeit des geätzten ZrO₂-Gerüsts wurde nun ein letztes Mal „live“ überprüft. Selbst durch die genaueste Gußtechnik ist der Präzisionsgrad von ZrO₂-Gerüsten nur sehr schwer zu erreichen, abgesehen von der Tatsache, daß geätzte Gerüste nicht der Gefahr des Verzuges ausgesetzt sind und absolut spannungsfrei sitzen.

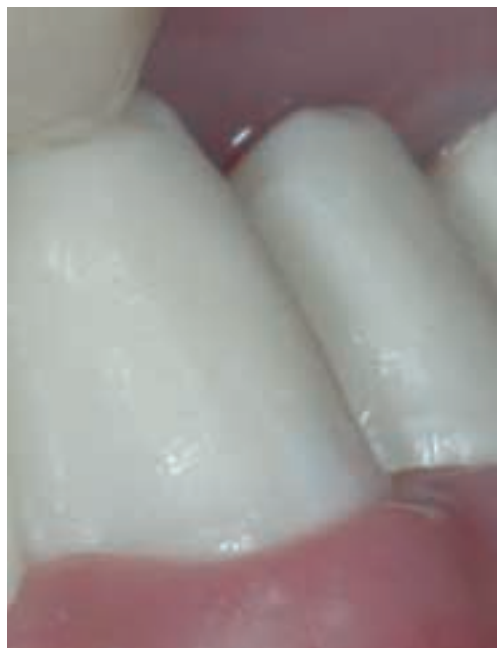Von den über 1.300 Gerüsten (alle Spannweiten), die wir innerhalb der vergangenen 10 Monate computergestützt mit dem Zeno Tec-System fertigten, gab es keine einzige Gerüstfraktur. Aufgetretene Fehler waren auf das Labor beschränkt und hatten immer eine falsche Handhabung bzw. Bearbeitung der Gerüste zur Ursache – und wenn es bloß darum ging, daß ein Gerüst aus der Hand rutschte, auf den Boden fiel und zerbrach.

Zahnfarbbestimmung

In unserem Fall entschied sich die Patientin für eine jugendlichere, helle Zahnfarbe im Bereich A2. Bei einer Totalrestauration ist die Farbwahl nach Patientenvorstellungen relativ einfach, da keine farblichen Anpassungen an einen bestehenden Restzahnbestand vorgenommen werden müssen.

Als Verblendkeramik verwendeten wir die speziell für Zirkonoxid-Gerüste entwickelte ZiroX-Keramik (Wieland, Pforzheim).

Abb. 17:
Detailaufnahme des
Zirkonoxid-
Rohgerüstes.



Wie alle anderen Produkte aus der X-Type Familie zeichnet sich auch diese Keramik durch leichte Verarbeitbarkeit und ausgezeichnete Farbtreue aus.

Um das Gerüst abzudecken und das Grundchroma zu definieren, erfolgen nach entsprechender Gerüstvorbereitung der Linerauftrag (Abb. 18) und der Linerbrand.

Um unseren Arbeiten jenen Grad an Individualität zu geben, der sie als etwas Besonderes auszeichnet, wenden wir eine erweiterte, komplexere Schichttechnik an.

Um unseren Arbeiten jenen Grad an Individualität zu geben, der sie als etwas Besonderes auszeichnet, wenden wir eine erweiterte, komplexere Schichttechnik an, die von Fall zu Fall leicht variiert und in kein starres Schema zu pressen ist. Durch die Vielfältigkeit der zur Verfügung stehenden Komponenten der ZioX-Keramik und den hervorragenden Active-Light-Eigenschaften läßt sich jedes Farbenspiel natürlicher Zähne kopieren und verleiht jedem Stück unserer zahntechnischen Arbeiten seine Einzigartigkeit. In diesem Fall wurde mit Gum Dentin (Abb. 19) eine teilweise farblich exakte Rekonstruktion der Gingiva herbeigeführt, um die leichten

Weichgewebsverluste optisch zu korrigieren und ein optimales ästhetisches Erscheinungsbild der Restauration zu gewährleisten.

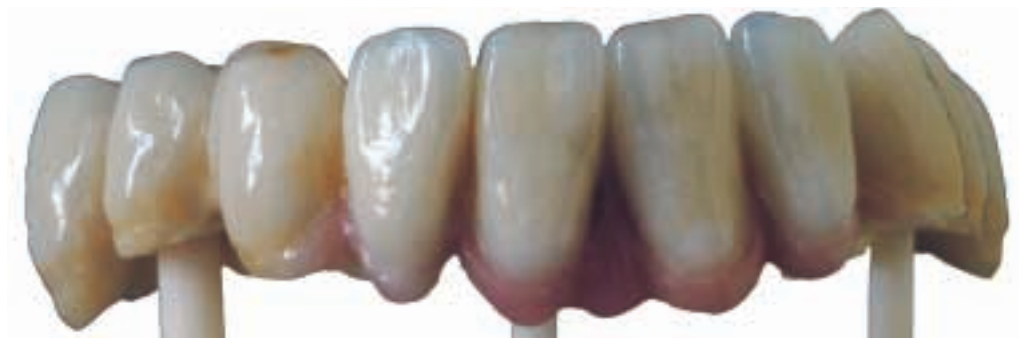Eingliederung und Befestigung

Zur Befestigung der 10-stelligen ZrO_2 -Konstruktion wurde RelyX UNICEM (3M ESPE, Seefeld) verwendet. Auch die adhäsive Befestigung ist möglich, die Entscheidung für die eine oder andere Befestigungsart ist immer individuell. Bei dünnwandigen Gerüsten sollte allerdings beachtet werden, daß sowohl die Farbe des Zahnstumpfes als auch die optischen Eigenschaften des Zementes einen Einfluß auf das Erscheinungsbild der Restauration haben können.

Die Abbildungen 20 und 21 sowie das große Eingangsbild zeigen die Arbeit in situ. Da es sich bei der Arbeit im Oberkiefer um ein Provisorium handelt, kann noch keine Wertung bezüglich eines harmonischen Erscheinungsbildes abgegeben werden. Die Funktionalität der UK-Restauration ist hingegen optimal gewährleistet und das ästhetische Bild – der Unterkiefer isoliert betrachtet – kann als gelungen bezeichnet werden.

Der Keramiker erstellt eine Kopie der Natur. Dabei bringt er seine eigene Individualität und Handschrift mit ein. Menschen verfügen jedoch über einen unterschiedlichen kulturellen und sozialen Background. Der Blickwinkel bei der Betrachtung der Frage, was natürlich ist, unterschiedlich. Wichtig ist zu wissen, was der Patient will, und was seine eigentlichen Wünsche und Bedürfnisse sind. Die Erfüllung der Patientenwünsche ist der Schlüssel zum Erfolg (Abb. 20 und 21).

Abb. 19:
Gerüst mit
Gingivamaske
aus Zirox.



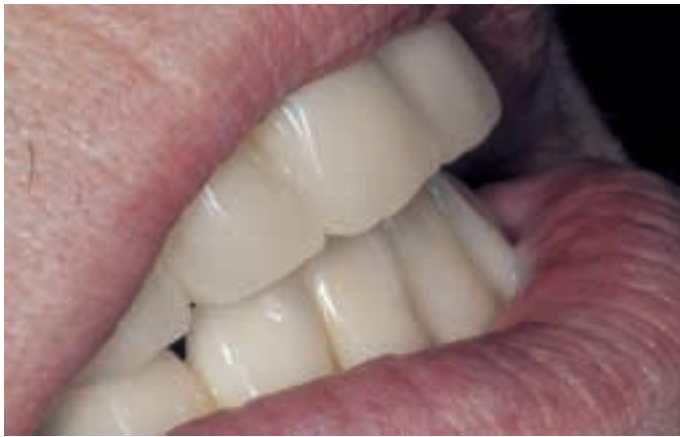
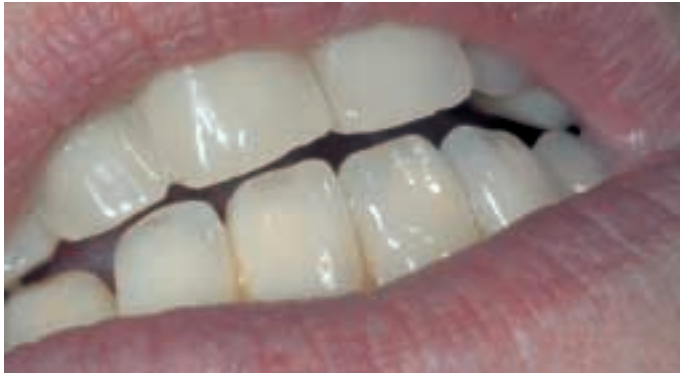
Abb. 20 und 21: Eingegliederte Arbeit

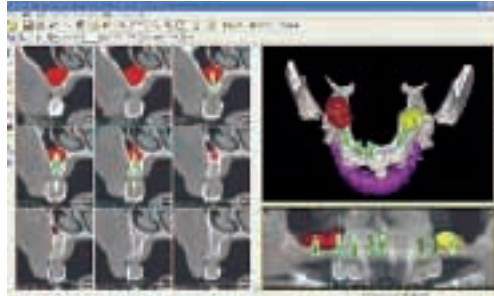


Abb. 22:
Screenshot
SimPlant®
(Materialize)

Fazit

Die zahnärztliche Implantologie ist heute eine ausgereifte, wissenschaftlich gesicherte Behandlungsmethode mit hervorragenden Langzeiterfolgen. Modernste bildgebende Verfahren (Computertomographie) und der

Einsatz computeranimierter Planungssoftware ermöglichen die dreidimensionale Auswertung der Patientendaten und somit die exakte Planung der Implantatposition unter Berücksichtigung aller relevanten Parameter. Durch die Simulation der Kieferregion am Bildschirm können Zahnarzt oder Chirurg dem Patienten die vorgesehene Therapie nachvollziehbar vermitteln.

Die 3D-Implantatplanungssoftware SimPlant (Materialize) (Abb. 22) finden wir hervorragend dazu geeignet. Zusätzlich zur Planung lassen sich in einem weiteren Schritt sogenannte SurgiGuides (Bohrschablonen) herstellen. Sie entstehen auf stereolithografischem Weg direkt aus der Planungssoftware und sind an Exaktheit unübertreffbar.

Die Qual der Wahl

wi.tal ist ein übersichtliches Implantatsystem mit einer überschaubaren Anzahl von Systemteilen, womit trotzdem alle Indikationen und Versorgungsformen abdeckbar sind. Eine stabile, neu konzipierte Innenverbindung garantiert die sichere Verankerung der Systemkomponenten. In Bezug auf die prothetische Versorgung ist die Synergie zum Zeno Tec-System ein unschätzbare Vorteil.

Prof. Horst Koinig, Dentallabor Koinig
Radetzkystraße 2, A-9020 Klagenfurt
Tel: +43 (0)463/56518
dental.koinig@chello.at

Prof. Dr. med.dent. Bernhard Broos
Zentrum für Implantologie
und Parodontologie
Peraustraße 28, A-9500 Villach

Priv. Doz. Col. Dr. Vasile Nicolae
Universitätszahnklinik
B-dul Victoriei Nr. 10, RO-Hermannstadt